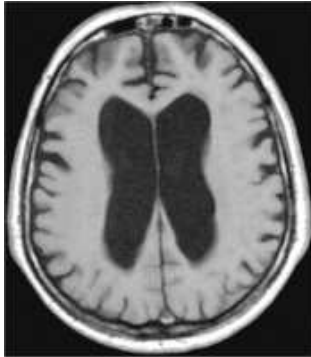

NPH (Normaldruckhydrozephalus)



Das Krankheitsbild

Unter einem Hydrozephalus versteht man eine krankhafte Erweiterung der Hirnkammern infolge einer Vermehrung des Nervenwassers im Gehirn. Dies kann verschiedene Ursachen haben.

Der idiopathische Normaldruckhydrozephalus (INPH) wurde 1965 erstmals von Hakim und Adams beschrieben (Adams 1965). Schätzungsweise bis zu 6 % aller Demenzerkrankungen sind INPH korreliert (Savolainen, Paljarvi et al. 1999). Von der idiopathischen Form, die eine Erkrankung des älteren Menschen (> 60 Jahre) darstellt, wird der sekundärer NPH als Folge einer Subarachnoidal- oder intraventrikulären Blutung, Meningitis, Schädelhirntrauma oder chronischer Aquäduktstenose unterschieden. Die Pathophysiologie des INPH ist ungeklärt (siehe unten).

Die Diagnosestellung ist beim alten Menschen schwierig, da auch andere Erkrankungen, wie z.B. ein allgemein geistiger Abbau (Demenz), Morbus Alzheimer, Durchblutungsstörungen des Gehirns und auch Morbus Parkinson (Schüttellähmung) ähnliche Beschwerden hervorrufen können.

Klinische Symptome

Klassische diagnostische Kriterien dieser Erkrankung sind:

1. die Hakim' sche Trias aus Gangstörung, Demenz und Urin-Inkontinenz
2. die Darstellung eines kommunizierenden Hydrozephalus im Computertomogramm oder Kernspintomogramm
3. normaler Liquordruck bei intermittierender lumbaler Messung
4. Verbesserung der Symptomatik durch Anlage eines ventrikulo-peritonealen Shunts

Die klinische Trias mit Gangstörung, Demenz und Urin-Inkontinenz (Hakim' sche Trias) ist zwar charakteristisch, aber nicht pathognomonisch für den NPH. Die Gangstörung, die in der Regel als erstes Symptom auftritt, ist durch einen breitbasigen, kurzschrittigen und deutlich verlangsamten Gang charakterisiert. Die Demenz ist primär durch eine Verschlechterung des Erinnerungsvermögens mit Bradyphrenie und Bradykinesie gekennzeichnet, nach verschiedenen Schätzungen werden durch den NPH bis zu 6 % aller Demenzerkrankungen verursacht. Die Inkontinenz ist durch einen unwillkürlichen Harnabgang ohne vorausgehenden Harndrang charakterisiert.

Diagnostische Verfahren

Es gibt zurzeit keinen pathognomonischen Labortest für das Vorliegen eines NPH. Behelfsmäßig werden die erwähnten klinischen und radiologischen Kriterien und der Tap-Test verwendet.

Lumbalpunktion/Tap-Test

Der basale, intermittierend lumbal gemessene Liquordruck liegt im Normalbereich (Adams 1965). Ein Kriterium der Diagnosestellung des NPH ist ein positiver Tap-Test. Bei diesem Test wird in der Regel ca. 20-30 ml Liquor lumbal abpunktiert. Der Test wird als positiv bewertet, wenn nach der Punktion eine Verbesserung der kognitiven Leistungen und des Gangbildes eintreten.

Kontinuierliche Liquordruckmessung

Einige der Patienten mit einem normalen Eröffnungsdruck bei lumbaler Druckmessung zeigten bei kontinuierlicher Messung intermittierende Druckerhöhungen bis > 270 mm H₂O oder wiederholt auftretende B-Wellen (Hakim and Adams 1965). Wir führen im Zweifelsfall eine epidurale Druckmessung über 48 h durch.

Bildgebende Verfahren

Voraussetzung für die Diagnose eines Normaldruckhydrozephalus ist das Vorliegen eines kommunizierenden Hydrocephalus. Die wesentliche Aussage der bildgebenden Diagnostik ist, dass die Erweiterung der Liquorräume auf die Ventrikel beschränkt ist und keine generalisierte Hirnatrophie besteht. Spezifische radiologische Zeichen sind:

- Periventrikuläre Minderdichtigkeiten im Computertomogramm oder Kernspintomogramm (Transependymales Ödem)
- Abflachung der Sulci im Bereich der Konvexität
- Abrundung der Vorderhörner

Behandlung

Die Therapie der Wahl ist die Anlage eines ventrikulo-peritonealen Shunts. Bei dieser Operation wird das Nervengewebe von einer Hirnkammer über ein Schlauchsystem, welches mit einem Ventil verbunden ist, unter der Haut in die Bauchhöhle verlegt. Das Hirnwasser wird dann über die Bauchhöhle resorbiert. Die Anlage in den Bauchraum erfolgt in Duisburg mithilfe der Chirurgie laparoskopisch, also mit Hilfe eines Endoskops, was die Einlage des Drainageschlauches in den Bauchraum vereinfacht und sicherer macht.

Über das Ventil kann von außen die ablaufende Menge des Hirnwassers mit einem Magneten reguliert werden. Die Operation wird in Vollnarkose durchgeführt und dauert ca. 45 Minuten. Zur Anlage des Shuntsystems werden insgesamt drei kleine Hautschnitte angelegt, einer auf dem Kopf, einer hinter dem Ohr und einer im oder neben dem Bauchnabel.

Akute Komplikationen sind extrem selten, denkbar sind Hirnblutungen und Verletzung von Bauchgefäßen. Im Langzeitverlauf kann es in seltenen Fällen zu einer Überdrainage des Hirnwassers kommen, ebenso wären Infektionen des Systems denkbar, welche dann eine operative Entfernung des Systems notwendig machen. In der Regel wird der Eingriff aber sehr gut vertragen.

Der Krankenhausaufenthalt dauert ca. eine Woche. Eine Kontrolluntersuchung sollte zunächst nach einem Monat danach in jährlichen Abständen erfolgen.

Ergebnisse

Bei insgesamt 40-60 % der Patienten kommt es nach der Shuntoperation zu einer deutlichen Verbesserung der Symptomatik, die vor allem die Gangstörung und die Inkontinenz betrifft (Savolainen, Paljarvi et al. 1999).

Hypothesen zur molekularen Pathophysiologie des idiopathischen Normaldruckhydrozephalus (INPH)

Die molekularen Ursachen für den INPH sind nicht bekannt. In etwa 50 % der Fälle existiert eine Fibrose der Arachnoidea (Bech, Waldemar et al. 1999), was einen Teil der Patho-Physiologie durch eine Behinderung der Liquorabflusswege erklären kann. Bei den Fällen mit deutlicher Fibrose der Arachnoidea scheint die klinische Verbesserung nach Shuntoperation ausgeprägter zu sein als bei den übrigen Fällen. Außerdem besteht eine hohe Komorbidität des INPH mit der Alzheimer Erkrankung (Bech, Waldemar et al. 1999; Savolainen, Paljarvi et al. 1999; Golomb, Wisoff et al. 2000), wobei das gleichzeitige Vorkommen der Alzheimer Erkrankung und des INPH die klinische Prognose interessanterweise nicht wesentlich beeinflusst (Bech, Waldemar et al. 1999; Golomb, Wisoff et al. 2000). Insofern stellt die Erkrankung Normaldruckhydrozephalus eine erfolgreich behandelbare Demenzform dar.

Es gibt jedoch auch Wasserkopfpatienten, bei denen eine Abflussstörung innerhalb des Ventrikelsystems besteht. So kann z.B. eine Verengung im Bereich des Aquaeduktes vorliegen, also der Verbindung zwischen 3. und 4. Hirnwasserraum (Ventrikel).

Interessanterweise zählen 20 % der kindlichen Wasserkopfpatienten zu dieser Gruppe. Bei diesen Patienten kann endoskopisch operiert werden, d.h. es wird über ein frontales Bohrloch mit dem Endoskop eine so genannte Ventrikulostomie, also ein Loch am Boden des dritten Ventrikels, angelegt. So kann der Liquor über einen Alternativweg abfließen, unter Umgehung des Aquaeduktes. Diese Methode ist nicht ohne Risiko, ermöglicht aber eine Therapie des Wasserkopfs ohne Shunt, d.h. ohne Fremdkörperimplantation.

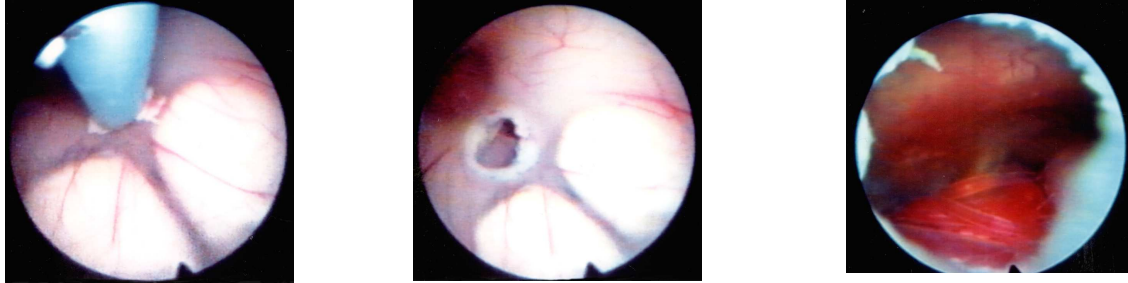


Abb.: Endoskopische Ventrikulostomie am Boden des dritten Ventrikels

- Adams, R. D., Fisher, C.M., Hakim, S., Ojeman, R.G., Sweet, W.H. (1965). "Symptomatic occult hydrocephalus with "normal" pressure. A treatable syndrome." New England Journal of Medicine 273: 307-327.
- Bech, R. A., G. Waldemar, et al. (1999). "Shunting effects in patients with idiopathic normal pressure hydrocephalus; correlation with cerebral and leptomeningeal biopsy findings." Acta Neurochir (Wien) 141(6): 633-9.
- Black, P. M. (1980). "Idiopathic normal-pressure hydrocephalus. Results of shunting in 62 patients." J Neurosurg 52(3): 371-7.
- Finckh, U., J. Schroder, et al. (2000). "Spectrum and detection rate of L1CAM mutations in isolated and familial cases with clinically suspected L1-disease." Am J Med Genet 92(1): 40-6.
- Golomb, J., J. Wisoff, et al. (2000). "Alzheimer's disease comorbidity in normal pressure hydrocephalus: prevalence and shunt response." J Neurol Neurosurg Psychiatry 68(6): 778-81.
- Graham DI, L. P. (1997). Greenfield's Neuropathology. London, Arnold.
- Hakim, S. and R. D. Adams (1965). "The special clinical problem of symptomatic hydrocephalus with normal cerebrospinal fluid pressure. Observations on cerebrospinal fluid hydrodynamics." J Neurol Sci 2(4): 307-27.
- Hong, H. K., J. H. Lass, et al. (1999). "Pleiotropic skeletal and ocular phenotypes of the mouse mutation congenital hydrocephalus (ch/Mf1) arise from a winged helix/forkhead transcriptionfactor gene." Hum Mol Genet 8(4): 625-37.
- Petersen, R. C., B. Mokri, et al. (1985). "Surgical treatment of idiopathic hydrocephalus in elderly patients." Neurology 35(3): 307-11.
- Savolainen, S., L. Paljarvi, et al. (1999). "Prevalence of Alzheimer's disease in patients investigated for presumed normal pressure hydrocephalus: a clinical and neuropathological study." Acta Neurochir (Wien) 141(8): 849-53.